

**ФИО**

**Пол:** Жен  
**Возраст:** 36 лет  
ИНЗ: 999999999  
Дата взятия образца: 29.06.2024 09:39  
Дата поступления образца: 01.07.2024 08:23  
Врач: 19.07.2024 18:24  
Дата печати результата: 15.08.2024

Исследование	Результат	Комментарий
Кариотип с кариограммой	<b>46,XX</b>	Нормальный женский кариотип, количественных и структурных изменений не обнаружено. Методика: Кариотипирование ФГА-стимулированных лимфоцитов периферической крови с G - окрашиванием. Анализ проводился на 11-ти метафазных пластинках (количество бэндов ISCN: 550) Кариограмма прилагается на отдельном бланке.

Исполнитель Иванов И.И., врач клинической лабораторной диагностики

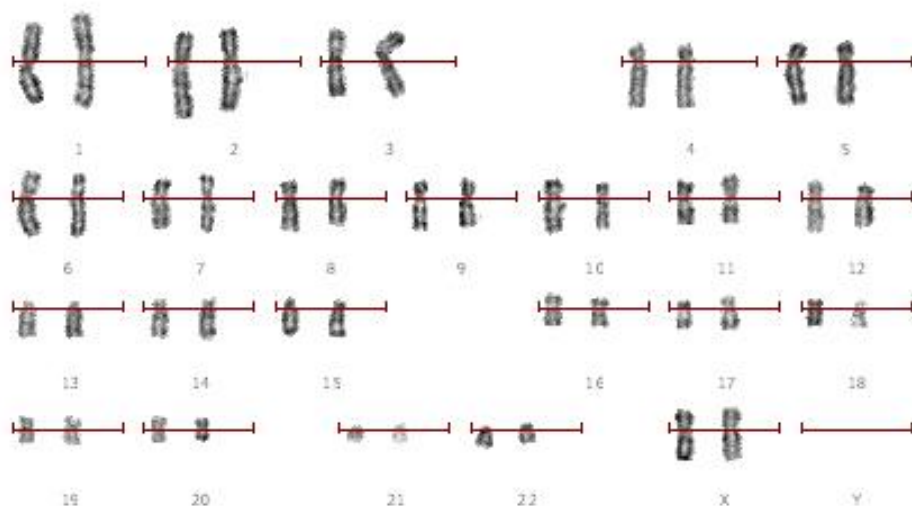
**Внимание!** В электронном экземпляре бланка название исследования содержит ссылку на страницу сайта с описанием исследования. [www.invitro.ru](http://www.invitro.ru)

Результаты исследований не являются диагнозом, необходима консультация специалиста.

М.П. / Подпись врача

**Исследование кариотипа  
(Количественные и структурные аномалии хромосом)**

**ФИО**



**Исследуемый материал: периферическая кровь**

**Кариотип: 46,XX**

**Заключение: нормальный женский кариотип**